

Структурно-функциональная характеристика эндометрия у пациенток при проведении вспомогательных репродуктивных технологий

Я.А. Коваленко, Л.М. Чуприненко

ФГБОУ ВО «Кубанский государственный медицинский университет» Минздрава России,
г. Краснодар, Россия

Аннотация

Для преодоления многочисленных причин женского бесплодия разработан комплекс лечебно-диагностических мероприятий, позволяющий восстановить репродуктивную функцию женщин.

Цель работы – определить информативность иммуногистохимического метода исследования в оценке дисрегуляторного состояния эндометрия у пациенток в программе вспомогательных репродуктивных технологий.

Материалы и методы. В исследование вошли 62 пациентки, получавшие лечение по программе экстракорпорального оплодотворения и переноса эмбрионов в Клинике ФГБОУ ВО КубГМУ г. Краснодара в 2017 г. У всех пациенток были собраны анамнестические данные, проведено обследование, включающее лабораторные исследования, гормональный мониторинг на 2 или 3-й день менструального цикла, ультразвуковое исследование органов малого таза в динамике. Для оценки микробиоценоза урогенитального тракта использовали метод полимеразной цепной реакции в режиме реального времени с набором для исследования «Фемофлор-16», ООО «НПО ДНК-Технология». Исследование эндометрия проводилось путем аспирационной биопсии устройством Ripelle на 21–24-й день менструального цикла.

Результаты. После проведенного обследования пациентки были разделены на 3 группы. В 1-ю группу вошли 18 (29,03%) женщин с первичным бесплодием, во 2-ю – 17 (27,42%) со вторичным бесплодием, в 3-ю – 27 (43,55%) с привычным невынашиванием беременности. Установлено, что у 27,7% женщин с первичным бесплодием не наблюдается секреторная трансформация эндометрия. В группе пациенток со вторичным бесплодием и привычным невынашиванием беременности пролиферативные изменения эндометрия встречались реже, в 11,8 и 7,4% случаев соответственно. Иммуногистохимическое исследование показало, что привычное невынашивание беременности не сопровождалось нарушением экспрессии рецепторов эстрогена и прогестерона в эндометрии в отличие от первичного и вторичного бесплодия. При привычном невынашивании беременности отмечено увеличение образования коллагена в строме эндометрия в 2,9 раза.

Выводы. Иммуногистохимический метод в комплексе с рутинным гистологическим исследованием позволяет определить нарушения в циклической трансформации эндометрия в момент «окна имплантации», препятствующие успешной имплантации blastocysts и развитию беременности.

Ключевые слова: бесплодие, экстракорпоральное оплодотворение, иммуногистохимическое исследование.

Для цитирования: Коваленко Я.А., Чуприненко Л.М. Структурно-функциональная характеристика эндометрия у пациенток при проведении вспомогательных репродуктивных технологий. Сеченовский вестник. 2019; 10 (1): 29–34. DOI: 10.26442/22187332.2019.1.29-34

КОНТАКТНАЯ ИНФОРМАЦИЯ:

Коваленко Яна Александровна, зав. отделением вспомогательных репродуктивных технологий Клиники ФГБОУ ВО «Кубанский государственный медицинский университет» Минздрава России, аспирант кафедры акушерства, гинекологии и перинатологии ФГБОУ ВО «Кубанский государственный медицинский университет» Минздрава России

Адрес: 350072, Россия, г. Краснодар, ул. Зиповская, 4/1

Тел.: +7 (988) 283-03-03

E-mail: yanakovalenko.90@mail.ru

Статья поступила в редакцию: 18.07.2018

Статья принята к печати: 01.03.2019

Structural and functional features of endometrium in patients undergoing in-vitro fertilization

Yana A. Kovalenko, Lyudmila M. Chuprinenko
Kuban State Medical University, Krasnodar, Russia

Abstract

A complex of diagnostic and therapeutic measures had been established in order to overcome many different causes of female infertility and restore women's reproductive health.

The aim of research is to determine value of immunohistochemical method in determination of disregenerative condition of endometrium in patients undergoing in-vitro fertilization (IVF) program.

Materials and methods. The research included 62 patients treated according to IVF program in Clinic of FSBI HPE KSMU NOH Russia, Krasnodar city, in 2017 year. Data of history of disease, laboratory diagnostics, hormonal monitoring at 2–3 day of menstrual cycle and dynamic ultrasound investigation were processed. To evaluate urogenital microbiocenosis real-time PCR was used with "Femoflor-16" kit. Pipelle-biopsy of endometrium was taken at 22–24 day of menstrual cycle.

Results. After certain investigation patients were divided into three groups. First group consisted of 18 (29.03%) women with primary infertility, second group – 17 (27.42%) patients with secondary infertility, third group – 27 (43.55%) women with recurrent pregnancy loss. Absence of secretory transformation had been revealed in 27.7% women with primary infertility. In patients with secondary infertility and recurrent pregnancy loss proliferative disorders were less frequent, in 11.8 and 7.4% respectively. Immunohistochemistry showed that recurrent pregnancy loss was not associated with impairment of both estrogen and progesterone receptors expression, unlike patients with primary and secondary infertility. In patients with recurrent pregnancy loss increased by 2.9 times collagen growth in endometrial stroma was detected.

Conclusion. Addition of immunohistochemistry to routine histological investigation allows detection of impaired cyclic endometrial transformations during window of transformation which prevents successful implantation of blastocyst and pregnancy progression.

Key words: infertility, in-vitro fertilization, immunohistochemical analysis.

For citation: Kovalenko Y.A., Chuprinenko L.M. Structural and functional features of endometrium in patients undergoing in-vitro fertilization. Sechenov Medical Journal. 2019; 10 (1): 29–34. DOI: 10.26442/22187332.2019.1.29-34

CONTACT INFORMATION:

Yana A. Kovalenko, Chief of the Department of Assisted Reproductive Technologies, Clinic of Kuban State Medical University, postgraduate student of Obstetrics, Gynecology and Perinatology, Kuban State Medical University

Address: 4/1, Zipovskaya str., Krasnodar, 350072, Russia

Tel.: +7 (988) 283-03-03

E-mail: yanakovalenko.90@mail.ru

The article received: 18.07.2018

The article approved for publication: 01.03.2019

ВВЕДЕНИЕ

Ряд патологических процессов, способных негативно влиять на наступление и вынашивание беременности, очень широк [1]. Поэтому для преодоления многочисленных, часто реализующихся в сочетании причин женского бесплодия используют комплекс лечебно-диагностических мероприятий, позволяющий восстановить репродуктивную функцию женщин [2–4]. Однако далеко не все пациентки после проведенного органосохраняющего вмешательства, комплексной физио- или антибиотикотерапии способны к спонтанному наступлению беременности. Вспомогательные репродуктивные технологии (ВРТ) предоставили возможность нескольким миллионам супружеских пар иметь детей [3, 4]. За десятилетия интенсивного развития ВРТ получен существен-

ный прогресс в репродуктологии. Несмотря на это, эффективность проводимых манипуляций в рамках экстракорпорального оплодотворения (ЭКО) остается на уровне 22–35% и напрямую зависит от возраста пациентки, качества переносимых эмбрионов, а также, по всей видимости, структурно-функционального состояния эндометрия в момент переноса [5]. Маточно-плацентарные взаимоотношения, начиная от момента имплантации плодного яйца и завершая родами, безусловно, являются ключевым моментом, способным определить течение беременности [5]. Морфологические изменения эндометрия, сопровождающие ранние репродуктивные потери и женское бесплодие, продолжают активно изучаться, а получаемые при этом результаты в ряде случаев носят противоречивый характер [6].

Цель работы – определить информативность иммуногистохимического метода исследования в оценке дисрегуляторного состояния эндометрия у пациенток в программе ВРТ.

МАТЕРИАЛЫ И МЕТОДЫ

В исследование вошли 62 пациентки, получавшие лечение по программе ЭКО и переноса эмбрионов в Клинике ФГБОУ ВО КубГМУ г. Краснодара в 2017 г. У всех пациенток были собраны анамнестические данные, проведено обследование, включающее лабораторные исследования, ультразвуковое исследование органов малого таза в динамике, гормональный мониторинг на 2 или 3-й день менструального цикла, проведение гистеро- и лапароскопии с хромосальпингоскопией. Для оценки микробиоценоза урогенитального тракта использовали метод полимеразной цепной реакции в режиме реального времени с набором для исследования «Фемофлор-16», ООО «НПО ДНК-Технология».

Все пациентки были обследованы в соответствии с приказом Министерства здравоохранения Российской Федерации от 30 августа 2012 г. №107н «О порядке использования вспомогательных репродуктивных технологий, противопоказаниях и ограничениях к их применению».

Критериями включения в исследование служили наличие нарушений репродуктивной функции, регулярная половая жизнь без использования контрацепции в течение более 1 года. Критерии исключения: беременность, онкологические заболевания, распространенный эндометриоз, стадии субкомпенсации или декомпенсации хронической экстрагенитальной патологии.

Исследование эндометрия проводилось путем аспирационной биопсии устройством Pipelle на 21–24-й день менструального цикла. Биоптат эндометрия погружали в 10% раствор забуференного нейтрального формалина и фиксировали 12 ч. Выполняли стандартную гистологическую проводку ткани, на полуавтоматическом микротоме с парафиновых блоков получали срезы толщиной 5 мкм. Для обзорной микроскопии срезы ткани окрашивали гематоксилином и эозином. Иммуногистохимическое исследование проводили с предварительной депарафинизацией и демаскировкой антигенов в РТ-модуле (ThermoScientific, UK) с универсальным продуктом Declere (CellMarque) в течение 15 мин при 97°C. Использовали разведенные, готовые к применению моноклональные антитела к рецепторам эстрогена α (клон SP-1), прогестерона (клон SP-2), коллаген IV. Визуализацию антигена проводили с мультимерной системой детекции REVEAL, использовали диаминобензидин в качестве хромогена (Spring BioScience, USA). Гематоксилином Майера окрашивали ядра клеток в течение 60 с. Выполняли позитивный и негативный контроль.

Оценку результатов иммуногистохимической реакции в отношении экспрессии рецепторов половых гормонов проводили по системе H-Score (R. McClelland и соавт., 1991). Выраженность экспрессии оценивали следующим образом: 201–300 – выраженная экспрессия, 101–200 – умеренная, 11–100 – слабая, 0–10 баллов – отсутствие экспрессии. Проводили отдельный подсчет баллов для эпителия желез и клеток стромы эндометрия, при этом определяли соотношение рецепторов прогестерона и эстрогена (Pr/Eg-коэффициент).

При статистической обработке данных использовали пакет прикладных программ Statistica 6.0. Результаты измерений представлены в виде $M \pm m$, где M – среднее значение, m – ошибка среднего значения. Статистически значимыми считали различия при $p < 0,01$. С помощью U-критерия Манна–Уитни для малых выборок проводили оценку информативности.

РЕЗУЛЬТАТЫ И ОБСУЖДЕНИЕ

После проведенного обследования пациентки были разделены на 3 группы. В 1-ю группу вошли 18 (29,03%) женщин с первичным бесплодием, во 2-ю – 17 (27,42%) со вторичным бесплодием, в 3-ю – 27 (43,55%) с привычным невынашиванием беременности. В группах наблюдения пациентки были сопоставимы по возрасту. В 1-й группе средний возраст пациенток составил $26,12 \pm 2,2$ года, во 2-й – $27,01 \pm 2,9$ года. Медиана возраста в 3-й группе была несколько выше и составила в среднем $31,61 \pm 1,8$ года. Длительность периода бесплодия у обследованных пациенток – от 2 до 6 лет. Все пациентки были консультированы гематологом для коррекции показателей коагулограммы при выявленной наследственной тромбофилии, а также генетиком для исключения хромосомных заболеваний.

Сальпингоофоритом и хроническим метроэндометритом, диагностированными при проведении ультразвукового исследования органов малого таза, гистеро- и лапароскопии, чаще страдали женщины с бесплодием: 15 (83,33%) – с первичным бесплодием и 16 (94,12%) – со вторичным бесплодием. При привычном невынашивании беременности хронические воспалительные заболевания органов малого таза имелись у 1/2 (55,56%) пациенток. Железистая гиперплазия эндометрия и эндометриальные полипы, подтвержденные патогистологическим исследованием, чаще встречались у пациенток 2-й группы – 41,18% случаев, чем 1-й (16,67%) и 3-й (29,62%).

При гистологическом исследовании биоптатов эндометрия, взятых в предполагаемое «окно имплантации», были получены данные, указанные в табл. 1.

Несоответствие морфологического состояния эндометрия фазе менструального цикла чаще наблюдалось у пациенток при первичном бесплодии ($p < 0,01$). Отсутствие характерной для средней стадии фазы

Таблица 1. Структура гистологических заключений у обследованных пациенток
Table 1. Distribution of different histological results in patients

Тип гистологического заключения	1-я группа (n=18)		2-я группа (n=17)		3-я группа (n=27)	
	абс.	%	абс.	%	абс.	%
Эндометрий соответствует ранней стадии фазы секреции	3	6,7	6	35,3	8	29,7
Эндометрий соответствует средней стадии фазы секреции	5	7,7	1	6,0	9	33,3
Эндометрий с признаками неполноценной секреторной трансформации стромы	5	7,7	8	47,0	8	29,7
Эндометрий соответствует поздней стадии фазы пролиферации	4	2,2	2	11,7	1	3,7
Эндометрий соответствует средней стадии фазы пролиферации	1	5,7	0	0,0	1	3,7

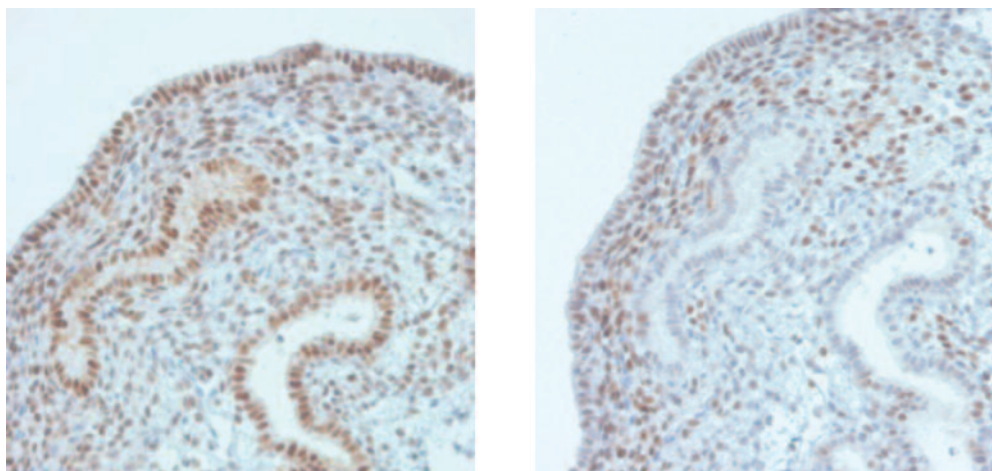


РИС. 1. Пациентка Л., 28 лет. Первичное бесплодие. На микрофотографии – пайпель-биопсия эндометрия в фазу секреции. Справа – экспрессия рецепторов эстрогена α в железах и строме, равномерная, умеренной интенсивности; слева – экспрессия рецепторов прогестерона в строме слабая, в железах – отсутствует. Иммуногистохимический метод исследования, докраска ядер гематоксилином, $\times 200$.

FIG. 1. Patient L., 28 y. Primary infertility. The microphoto shows results pipelle-biopsy of secretory endometrium. Right photo – estrogen α receptors expression in epithelial and stromal cells is even, moderate; left photo – progesterone receptors expression in stromal cells is low, in epithelial cells – absent. Immunohistochemical investigation, additional staining with hematoxylin, $\times 200$.

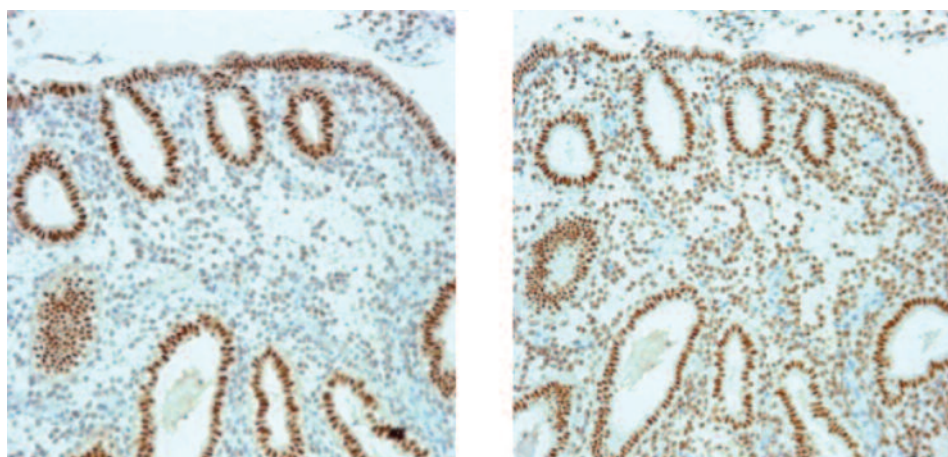


РИС. 2. Пациентка А., 31 год. Вторичное бесплодие. На микрофотографии – пайпель-биопсия эндометрия в фазу секреции. Справа – экспрессия рецепторов эстрогена α интенсивная в железах и слабая в строме; слева – экспрессия рецепторов прогестерона равномерная умеренной интенсивности в железах и строме. Иммуногистохимический метод исследования, докраска ядер гематоксилином, $\times 100$.

FIG. 2. Patient A., 31 y. Secondary infertility. The microphoto shows results pipelle-biopsy of secretory endometrium. Right photo – estrogen α receptors expression in epithelial cells is of high intensity, in stromal cells is low; left photo – progesterone receptors expression is of moderate intensity, even, in stromal and epithelial cells. Immunohistochemical investigation, additional staining with hematoxylin, $\times 100$.

Таблица 2. Результаты иммуногистохимического исследования секреторного эндометрия у пациенток в программе ВРТ (M±m)**Table 2. Results of immunohistochemical research of endometrium in patients undergoing IVF (M±m)**

Маркер	Локализация	1-я группа (n=18)	2-я группа (n=17)	3-я группа (n=27)
Рецепторы эстрогена α, баллы	В эпителии желез	142,67±9,7	175,02±10,1	105,01±8,2***
	В клетках стромы	178,66±11,2	106,51±11,2*	165,02±7,4***
Рецепторы прогестерона, баллы	В эпителии желез	87,33±13,5	189,35±12,4*	281,40±5,9**
	В клетках стромы	178,11 ±12,9	243,66±6,5*	279,73±9,3**
Pr/Eg-коэффициент	В эпителии желез	0,61±0,04	0,92±0,02*	1,86±0,02***
	В клетках стромы	1,18±0,04	1,69±0,01*	2,02±0,03***

*Степень различия $p < 0,01$ между группой с первичным и вторичным бесплодием; **степень различия $p < 0,01$ между группой с первичным бесплодием и привычным невынашиванием беременности; ***степень различия $p < 0,01$ между группой с вторичным бесплодием и привычным невынашиванием беременности.

*The degree of difference $p < 0.01$ between the group with primary and secondary infertility; **the degree of difference $p < 0.01$ between the group with the primary infertility and habitual miscarriage; *** the degree of difference $p < 0.01$ between the group with secondary infertility and habitual miscarriage.

секреции децидуальной трансформации клеток стромы, перестройки сосудистого русла с формированием клубков из спиральных артерий в 1,8 раза чаще наблюдалось в группе пациенток с первичным бесплодием, чем при привычном невынашивании беременности и вторичном бесплодии ($p < 0,01$).

Иммуногистохимическое исследование показало, что несоответствие структурных изменений эндометрия фазе менструального цикла сопровождается нарушением экспрессии рецепторов половых гормонов как в клетках стромы, так и в эпителии желез (табл. 2).

У пациенток с первичным бесплодием в 61,1% случаев отмечали снижение Pr/Eg-коэффициента как в эпителии желез, так и в стромальном компоненте эндометрия (рис. 1.).

При вторичном бесплодии в секреторную фазу цикла сохранялась высокая экспрессия рецепторов эстрогена α, уровень экспрессии рецепторов прогестерона при этом возрастал (рис. 2). У пациенток с привычным невынашиванием беременности также отмечено нарушение в рецепторном статусе эндометрия, однако выраженное в меньшей степени, в связи с чем значения Pr/Eg-коэффициента в данной группе были выше, чем у женщин, страдающих бесплодием ($p < 0,01$).

При невынашивании беременности иммуногистохимическое окрашивание на коллаген IV типа показало значительное, в 2,9 раза, увеличение его содержания в перигландулярном и периваскулярном экстрацеллюлярном матриксе эндометрия по сравнению с результатом у пациенток, страдающих бесплодием ($p < 0,01$). Это указывает на существенную модификацию и фиброзирование стромы эндометрия при относительно сохранном уровне экспрессии рецепторов половых гормонов и может являться одним из факторов, препятствующих развитию беременности на этапе формирования плаценты.

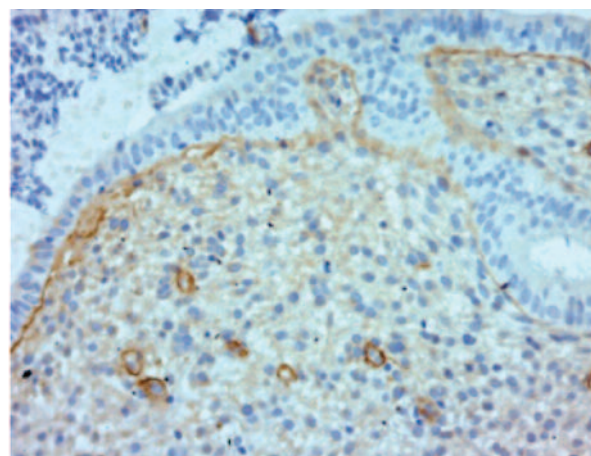


РИС. 3. Пациентка И., 33 года. Привычное невынашивание беременности. На микрофотографии – пайпель-биопсия эндометрия в фазу секреции. Интенсивная диффузная иммуногистохимическая реакция с антителами к коллагену IV типа в функциональном слое эндометрия. Иммуногистохимический метод исследования, докраска ядер гематоксилином, ×100.

FIG. 3. Patient I., 33 y. Recurrent pregnancy loss. The microphoto shows results pipelle-biopsy of secretory endometrium. Intense diffuse immunohistochemical reaction with collagen IV antibodies in functional layer of endometrium. Immunohistochemical investigation, additional staining with hematoxylin, ×100.

ВЫВОДЫ

Нами установлено, что у 27,7% женщин с первичным бесплодием не наблюдается секреторная трансформация эндометрия. В группе пациенток со вторичным бесплодием и привычным невынашиванием беременности пролиферативные изменения эндометрия встречались реже, в 11,8 и 7,4% случаев соответственно.

Иммуногистохимическое исследование показало, что привычное невынашивание беременности не сопровождалось нарушением экспрессии рецеп-

торов эстрогена и прогестерона в эндометрии в отличие от первичного и вторичного бесплодия. Однако при привычном невынашивании беременности отмечено увеличение образования коллагена в строме эндометрия.

Таким образом, иммуногистохимический метод в комплексе с рутинным гистологическим исследованием позволяет определить нарушения в циклической трансформации эндометрия в момент «окна имплантации», препятствующие успешной имплантации бластоцисты и развитию беременности.

ЛИТЕРАТУРА / REFERENCES

1. Крутова В.А. Социально-психологические и медицинские аспекты лечения женского бесплодия. Дис. ... канд. мед. наук. Архангельск, 2006.
[Krutova V.A. Social, psychological and medical aspects of treating female infertility. Dissertation ... candidate of medical sciences. Arkhangelsk, 2006 (in Russian).]
2. Крутова В.А. Пути преодоления женского бесплодия. Автореф. дис. ... д-ра мед. наук. М., 2016.
[Krutova V.A. Ways to overcome female infertility. The dissertation author's abstract on competition of a scientific degree of the doctor of medical sciences. M., 2016 (in Russian).]
3. Крутова В.А., Асланян И.Э., Чулкова А.М. и др. Немедикаментозная коррекция гормонального фона и психоvegetативного статуса у женщин с патологией репродуктивной системы в здравницах Краснодарского края. Вопросы курортологии, физиотерапии и лечебной физической культуры. 2011; 6: 28–33.
[Krutova V.A., Aslanyan I.E., Chulkova A.M. et al. The non-pharmacological correction of the hormonal status and the psychovegetative condition in the women presenting with pa-

Можно выдвинуть гипотезу, что ремоделирование слизистой оболочки с выраженным коллагенообразованием и отсутствием необходимых секреторных изменений в лютеиновую фазу цикла может быть одним из ведущих факторов, предрасполагающих к невынашиванию беременности и неудачам в проводимых программах ВРТ.

Конфликт интересов. Авторы заявляют об отсутствии конфликта интересов.

Conflict of interests. The authors declare that there is not conflict of interests.

- thology of the reproductive system based at the health resorts of the Krasnodar region. Issues of Spa Medicine, Physiotherapy and Physical. 2011; 6: 28–33 (in Russian).]
4. Крутова В.А., Ермошенко Б.Г. Причины женского бесплодия: обзор литературы. Успехи современного естествознания. 2005; 11: 16–9.
[Krutova V.A., Yermoshenko B.G. The reasons of female strility: review of literature. Successes of Modern Natural Sciences. 2005; 11: 16–9 (in Russian).]
5. Huang SY, Wang CJ, Soong YK et al. Site-specific endometrial injury improves implantation and pregnancy in patients with repeated implantation failures. Reprod Biol Endocrinol 2011; 9: 140.
6. Кузнецова И.В., Землина Н.С., Рашидов Т.Н., Коваленко М.А. Проблема тонкого эндометрия и возможные пути ее решения. Эффективная фармакоотерапия. Акушерство и гинекология. 2015; 1 (5): 15–8.
[Kuznetsova I.V., Zemlina N.S., Rashidov T.N., Kovalenko M.A. Problem of thin endometrium and its possible solutions. Effective Pharmacotherapy. Obstetrics and Gynecology. 2015; 1 (5): 15–8 (in Russian).]

ИНФОРМАЦИЯ ОБ АВТОРАХ / INFORMATION ABOUT THE AUTHORS

Коваленко Яна Александровна, зав. отделением вспомогательных репродуктивных технологий Клиники ФГБОУ ВО «Кубанский государственный медицинский университет» Минздрава России; аспирант кафедры акушерства, гинекологии и перинатологии ФГБОУ ВО «Кубанский государственный медицинский университет» Минздрава России.
ORCID: <https://orcid.org/0000-0003-3493-009X>

Чуприненко Людмила Михайловна, канд. мед. наук, доцент кафедры патологической анатомии, зав. патологоанатомическим отделением Клиники ФГБОУ ВО «Кубанский государственный медицинский университет» Минздрава России.
ORCID: <https://orcid.org/0000-0002-2770-3529>

Yana A. Kovalenko, Chief of the Department of Assisted Reproductive Technologies, Clinic of Kuban State Medical University, postgraduate student of the Department of Obstetrics, Gynecology and Perinatology, Kuban State Medical University.
ORCID: <https://orcid.org/0000-0003-3493-009X>

Lyudmila M. Chuprinenko, Candidate of Medical Sciences, Associate Professor of the Department of Pathology, Chief of the Department of Pathology, Clinic of Kuban State Medical University.
ORCID: <https://orcid.org/0000-0002-2770-3529>