

Original Article

A comparative survey on effect of nanoparticles and microparticles of Chitosan on *Cryptosporidium parvum* experimental infection in mice.

Parisa Shahbazi^{*}, Ahmad Nematollahi, Ali Haghi, Amir Ali Shahbazfar, Katayoon Nofuzi

Department of Pathobiology, School of Veterinary Medicine, University of Tabriz, Tabriz, Iran

*Corresponding author; E-mail: p.shahbazi56@gmail.com

Received: 8 August 2017 Accepted: 4 November 2017 First Published online: 20 May 2019

Med J Tabriz Uni Med Sciences Health Services. 2019 June-July; 41(2):72-80

Abstract

Background: The inhibitory effect of Nanoparticles and microparticles of Chitosan on infection due to *Cryptosporidium* was studied.

Methods: For this purpose 30 NMRI mice with 4-6 weeks old were randomly divided into five groups including, uninfected /untreated control group, infected/untreated control group, infected/ treated with chitosan (0.5 mg in per approve), infected/ treated with nano chitosan (0.5 mg in per approve) and infected/ treated with nano chitosan (1 mg in per approve). Except first group, mice were experimentally infected by oral administration of 10^4 *C. parvum* oocysts for per animal. Treatment groups were administered with nano chitosan and micro particles of chitosan. The presence of oocyst shedding, weight gain/loss, the histopathology of intestine sections and serology were examined in all groups.

Results: There was no significant difference between the mean of weight gain/loss in control and treatment groups. Oocyst shedding was significantly ($p < 0.05$) reduced in treatment groups; in spite of more reduction in oocyst shedding in use of nano chitosan but no significant difference ($p \leq 0.05$) between the treatment with chitosan and nano chitosan was seen. In the HI test was also significant difference ($p \leq 0.05$) between the treatment and control groups. Histopathological analysis of intestine sections further not supported the clinical and parasitological findings.

Conclusion: The nano chitosan and chitosan were effective against experimentally infection with *Cryptosporidium parvum* in mice; therefore can be used as a treatment for cryptosporidiosis.

Keyword: Chitosan, *Cryptosporidium parvum*, Mice, Microparticles, Nanoparticles.

How to cite this article: Shahbazi P, Nematollahi A, Haghi A, Shahbazfar A A, Nofuzi K. [A comparative survey on effect of nanoparticles and microparticles of Chitosan on *Cryptosporidium parvum* experimental infection in mice.]. Med J Tabriz Uni Med Sciences Health Services. 2019 June-July; 41(2):72-80. Persian.

مقاله پژوهشی

مقایسه اثر نانوذرات و میکروذرات کیتوزان بر آلودگی تجربی به کریپتوسپورییدیوم پارووم در موش سوری

پریسا شهبازی^{*}، احمد نعمت الهی^۱، علی حقی^۲، امیر علی شهبازفر^۳، کتابیون نفوذی^۴گروه پاتوبیولوژی، دانشکده دامپزشکی، دانشگاه تبریز، تبریز، ایران
^{*} نویسنده مسئول: ایمیل p.shahbazi56@gmail.comدریافت: ۱۳۹۶/۵/۱۷ پذیرش: ۱۳۹۶/۸/۱۳ انتشار برخط: ۱۳۹۸/۲/۳۰
مجله پزشکی دانشگاه علوم پزشکی و خدمات بهداشتی - درمانی تبریز، خرداد و تیر ۱۳۹۸؛ ۴۱(۲): ۷۲-۸۰

چکیده

زمینه: در این مطالعه اثر ممانعت کنندگی نانوذرات و میکروذرات کیتوزان بر عفونت کریپتوسپورییدیایی بررسی شد.

روش کار: تعداد ۳۰ سر موش سوری نژاد NMRI، ۶-۴ هفته به ۵ گروه شامل گروه شاهد بدون آلودگی و بدون درمان، گروه شاهد آلوده بدون درمان، گروه آلوده و درمان با میکروذرات کیتوزان به میزان ۰/۵ میلی گرم در هر نوبت، گروه آلوده و درمان با نانوذرات کیتوزان به میزان ۰/۵ میلی گرم در هر نوبت و گروه آلوده و درمان با نانوذرات کیتوزان به میزان ۱ میلی گرم در هر نوبت تقسیم شدند. به غیر از گروه ۱، بقیه گروه‌ها ۱۰^۴ عدد اووسیست کریپتوسپورییدیوم پارووم دریافت نمودند و گروه‌های درمان نیز دارو را به صورت گوارشی دریافت کردند. هر پنج گروه از نظر کاهش وزن، دفع اووسیست، سرولوژی و هیستوپاتولوژی روده بررسی شدند.**یافته‌ها:** در مقایسه وزن گروه‌های کنترل و درمان تفاوت معنی داری وجود نداشت. دفع اووسیست در گروه‌های درمان شده با کیتوزان و نانوکیتوزان کاهش چشمگیر داشته و با گروه شاهد تفاوت معنی دار ($P < 0.05$) داشت. علی‌رغم بیشتر بودن کاهش دفع اووسیست در هنگام مصرف نانوکیتوزان نسبت به میکروذرات کیتوزان، تفاوت معنی داری در کاهش دفع اووسیست در مقایسه بین دو درمان مذکور مشاهده نشد. در تست ممانعت از هم‌آلودگی نیز گروه‌های درمان و کنترل تفاوت معنی داری را نشان دادند. در بررسی هیستوپاتولوژیک روده تفاوتی بین گروه‌های مورد مطالعه دیده نشد.
نتیجه‌گیری: نتایج این بررسی تاثیر وابسته به دوز و دوره مصرف کیتوزان و نانوکیتوزان علیه آلودگی تجربی موش‌ها به کریپتوسپورییدیوم پارووم را نشان داد. لذا می‌توان جهت درمان کریپتوسپورییدیوزیس از آنها استفاده کرد.**کلید واژه‌ها:** کیتوزان، کریپتوسپورییدیوم پارووم، موش سوری، میکروذرات، نانوذرات.

نحوه استناد به این مقاله: شهبازی پ، نعمت الهی ا، حقی ع، شهبازفر ا، نفوذی ک. مقایسه اثر نانوذرات و میکروذرات کیتوزان بر آلودگی تجربی به کریپتوسپورییدیوم پارووم در موش سوری. مجله پزشکی دانشگاه علوم پزشکی و خدمات بهداشتی-درمانی تبریز. ۱۳۹۸؛ ۴۱(۲): ۷۲-۸۰

حق تألیف برای مؤلفان محفوظ است.

این مقاله با دسترسی آزاد توسط دانشگاه علوم پزشکی و خدمات بهداشتی - درمانی تبریز تحت مجوز کرییتیو کامنز (<http://creativecommons.org/licenses/by/4.0>) منتشر شده که طبق مفاد آن هرگونه استفاده تنها در صورتی مجاز است که به اثر اصلی به نحو مقتضی استناد و ارجاع داده شده باشد.

مقدمه

تاثیر داروهای ضدانگلی شامل داروهای ضد مالاریا، ضد لیشمانیا و ضد تریپانوزوما را افزایش داده است (۵). نتایج بررسی تاثیر غلظت‌های مختلف نانوکیتوزان علیه تروفوزوئیت‌های تریکوموناس گالینه در محیط کشت توسط Tavassoli و همکاران مشخص نمود که میزان از بین رفتن تروفوزوئیت‌ها با غلظت‌های مختلف کیتوزان تفاوت معنی‌دار با گروه کنترل داشته و نتیجه‌گیری شد که کیتوزان می‌تواند برای درمان تریکومونیاویس در کبوتر موثر باشد (۶). همچنین مطالعه Tafi و همکاران تاثیر کارآمد کیتوزان بر برخی پاسخهای ایمنی ماهی قزل‌آلای رنگین‌کمان و افزایش مقاومت آن در برابر آئروموناس را نشان داده است (۷). مطالعه حاضر جهت مقایسه اثرات میکروذرات و نانوذرات کیتوزان بر آلودگی تجربی ایجاد شده توسط کریپتوسپورییدیوم پارووم در موش سوری انجام پذیرفت.

روش کار

در این بررسی تعداد ۳۰ سر موش سوری ماده ۶-۴ هفته نژاد NMRI از انستیتو پاستور ایران تهیه و به آزمایشگاه انگل‌شناسی دانشکده دامپزشکی دانشگاه تبریز منتقل شدند. در روز صفر و قبل از گروه‌بندی موش‌ها، تمامی قفس‌ها و آب آشامیدنی آنها ضدعفونی گردید؛ سپس موش‌ها توزین شده و در پنج گروه جداگانه تقسیم شدند. توزین موش‌ها روزانه تکرار گردید. برنامه روشنایی و خاموشی متناوب هر ۱۲ ساعت اعمال شد و از پلت‌های غذایی آماده جهت تغذیه آنها استفاده شد. در روز صفر و قبل از تجویز دگزانتازون، برای اطمینان از عدم آلودگی قبلی موش‌ها، از تمامی موش‌ها نمونه مدفوع جمع‌آوری و بررسی گردید. برای ایجاد سرکوب ایمنی در موش‌ها از روش Miller و همکاران استفاده شد. در این روش یک روز در میان دگزانتازون و تتراسیکلین در آب آشامیدنی موش‌ها مخلوط گردیده و در اختیار آنها قرار گرفت و تا روز آخر مطالعه ادامه یافت (۸). موش‌های مورد مطالعه در ۵ گروه به شرح ذیل تقسیم شدند: گروه شاهد ۱: بدون سرکوب ایمنی، بدون آلودگی (عدم دریافت اوویست) و بدون درمان (این گروه جهت کنترل کلیه شرایط آزمایش در نظر گرفته شد)

گروه شاهد ۲: آلوده (دریافت اوویست)، بدون درمان (دریافت آب مقطر)

گروه تیمار ۱: آلوده (دریافت اوویست) و دریافت میکرو ذرات کیتوزان به میزان ۰/۵ میلی‌گرم در هر نوبت

گروه تیمار ۲: آلوده (دریافت اوویست) و دریافت نانوذرات کیتوزان به میزان ۰/۵ میلی‌گرم در هر نوبت

گروه تیمار ۳: آلوده (دریافت اوویست) و دریافت نانوذرات کیتوزان ۱ میلی‌گرم در هر نوبت

نانوکیتوزان از کیتوزان (سیگما، آمریکا) با جرم مولکولی متوسط (کد G50-448877) در دانشکده شیمی دانشگاه تبریز تهیه گردید. برای این منظور ابتدا کیتوزان در اسیداستیک با مولاریته مشخص

کریپتوسپورییدیوم پارووم تک یاخته‌ای از شاخه آبی کمپلکسا است که اپیتلیوم دستگاه گوارش را در طیف وسیعی از حیوانات و انسان آلوده می‌کند. تا چندی پیش این انگل به عنوان یک انگل فرصت‌طلب غیر متداول مطرح بود، ولی امروزه به عنوان یک انتروپاتوزن مشترک بین انسان و دام به‌ویژه در مبتلایان به نقص ایمنی مورد توجه قرار گرفته است (۱). این انگل دارای گسترش جهانی است. در افراد با سیستم ایمنی کامل، آلودگی به این انگل بدون علامت است یا اسهال‌های خود محدود شونده همراه با تهوع، استفراغ، سردرد، تب خفیف و کم‌آبی بدن بروز می‌کند. اما در اشخاصی که دارای نقص سیستم ایمنی هستند به‌ویژه در مبتلایان به ایدز بیماری مذکور می‌تواند بسیار شدید باشد و باعث اسهال مزمن و مرگ بیمار گردد. مقاوم‌بودن اوویست این انگل در برابر عوامل محیطی، فیزیکی و شیمیایی، آن را از نظر بهداشت عمومی حائز اهمیت می‌نماید. بعد از ژاردیازیس، کریپتوسپورییدیوزیس مهم‌ترین عامل منجر به اسهال در جهان می‌باشد. تجربیات محققین حاکی از آن است که هیچ یک از ترکیبات ضد کوکسیدیایی یا آنتی بیوتیک‌های وسیع الطیف نمی‌توانند بر مراحل رشد انگل تاثیر کامل بگذارند (۲). بنابراین ناکارآمد بودن درمان‌های شیمیایی موجود و از طرفی اثر قوی سیستم ایمنی میزبان، موجب شده‌اند که کاربرد مواد و ترکیبات پیشگیری‌کننده برای مبارزه با این بیماری ضرورت یابد. از جمله این مواد کیتوزان و نانوکیتوزان هستند که دارای خاصیت تحریک رشد و تقویت سیستم ایمنی می‌باشند. کیتوزان یک پلیمر زیستی است که از داستیله کردن کیتین بدست می‌آید. کیتین که فراوان‌ترین پلی-ساکارید یافت شده در طبیعت است در دیواره خارجی حشرات، سخت‌پوستان و دیواره قارچ‌ها یافت می‌شود که نقش استحکام‌بخشی به دیواره سلول دارد. در واقع کیتوزان پلیمر ترکیبی گلوکزآمین و N استیل گلوکزآمین است که به‌وسیله پیوندهای ۱ و ۴ گلیکوزیدی به هم متصل شده‌اند. به دلیل خواص منحصر به فرد کیتوزان، کاربرد آن در صنایع مختلف از جمله زیست فناوری پزشکی، دارویی، بهسازی فاضلاب، آرایشی و صنایع غذایی گزارش شده است. کیتوزان به‌عنوان یک ماده غیرسمی و تجزیه-پذیر شناخته می‌شود که میزان LD50 آن در موش بیش از ۱۶ g/kg است. ایمن بودن کیتوزان و خصوصیات مهمی چون توانایی حضور طولانی مدت در دستگاه گوارش به خاطر خاصیت چسبندگی به مخاط و همچنین توانایی افزایش نفوذپذیری سلولی باعث شده است که کیتوزان به صورت خوراکی در تحقیقات فراوانی استفاده شود (۳). نانوذرات کیتوزان از حل کردن کیتوزان در اسید استیک و به هم زدن شدید آن تحت اولتراسوند تولید می‌شود. نانوکیتوزان دارای خاصیت تحریک رشد و تقویت سیستم ایمنی می‌باشد. نانو ذرات کیتوزان همچنین برای مهندسی بافت، انتقال دارو، واکسینه کردن و انتقال DNA کاربرد دارد (۴). در بررسی که توسط Date و همکاران صورت گرفته مشخص گردید که استفاده از نانوذرات کیتوزان به‌عنوان همراه، جذب و شدت

بودن توزیع داده‌ها نیز به روش کولموگوروف اسمیرنوف مورد بررسی قرار گرفت.

یافته‌ها

از نظر علائم ظاهری در موش‌های گروه شاهد ۲ و گروه درمان که دگزامتازون و اووسیسیت کریپتوسپورییدیوم پارووم دریافت کرده بودند، کم‌تحرکی، ژولیدگی موها و کاهش وزن مشهود بود. در آزمون آماری تفاوت معنی‌داری بین وزن گروه‌های درمان و شاهد وجود نداشت ($P > 0/05$). در نمونه‌های مدفوع تمامی موش‌ها مربوط به روز صفر قبل از تجویز دگزامتازون هیچ اووسیسیتی مشاهده نشد که نشانه عدم آلودگی قبلی موش‌ها به کریپتوسپورییدیوم است. از روز ۴ پس از تلقیح اووسیسیت، دفع اووسیسیت در مدفوع موش‌های هر دو گروه شاهد و درمان آغاز شد که شمارش اووسیسیت تا روز نهم پس از تلقیح اووسیسیت ادامه یافت. جهت شمارش روزانه اووسیت‌ها در مدفوع از روش شناورسازی کلیتون‌لین و تعیین OPG (اووسیسیت در هر گرم مدفوع) استفاده شد. همان‌طور که در نمودار ۱ مشاهده می‌شود میزان دفع اووسیسیت در گروه‌های درمان که به آنها کیتوزان و نانوکیتوزان تجویز شده بود رو به کاهش بود که کمترین میزان آن مربوط به روز ۷ پس از تلقیح اووسیسیت یعنی روز آخر دریافت درمان‌ها بود. در حالی که در گروه ۲ (شاهد) که کیتوزان و نانوکیتوزان را دریافت نکرده بودند، میزان دفع اووسیسیت روزانه در حال افزایش بود. تا پایان روز ۹ بین گروه ۲ (شاهد) و گروه‌های تیمار تفاوت معنی‌داری مشاهده شد که این نشانگر تاثیر نانوکیتوزان و کیتوزان معمولی در کاهش دفع اووسیسیت و مهار آلودگی به کریپتوسپورییدیوم پارووم است. ولی تفاوت معنی‌داری در دفع اووسیسیت بین گروه‌های نانوکیتوزان و کیتوزان معمولی دیده نشد (جدول ۱). کاهش در میزان دفع اووسیسیت در هر سه گروه درمان نسبت به گروه شاهد ۲ بر اساس نتایج حاصل به کمک نرم‌افزار آماری SPSS نسخه ۲۲ به روش آنالیز واریانس یک طرفه دارای اختلاف معنی‌دار بود ($P \leq 0/05$). میزان کاهش دفع اووسیسیت در گروه درمان به صورت روزانه محاسبه شد که نتایج آن در نمودار ۲ قابل مشاهده است. بیشترین میزان کاهش در میزان دفع اووسیسیت مربوط به روز ۷ پس از تلقیح اووسیسیت و تجویز نانوکیتوزان (با دوز ۱ میلی‌گرم در هر نوبت) بود (۴۱/۷۹٪)، در گروه درمان با نانوکیتوزان (با دوز ۰/۵ میلی‌گرم در هر نوبت) این مقدار ۲۸/۵۷٪ و در گروه درمان شده با کیتوزان (۰/۵ میلی‌گرم در هر نوبت) ۲۵/۴۱٪ بود. لازم به ذکر است که در گروه کنترل ۶ تایی (گروه شاهد ۱) که هیچ یک دگزامتازون و اووسیسیت دریافت نکرده بودند، در تمام طول آزمایش (روز صفر تا روز آخر) دفع اووسیسیت در مدفوع مشاهده نگردید که نشان‌دهنده عاری بودن موش‌های مورد آزمایش از کریپتوسپورییدیوم و صحت شرایط آزمایش است. این نتایج نشان‌دهنده تاثیر وابسته به دوز و وابسته به دوره مصرف درمان‌های به کار برده شده است. چون کاهش دفع اووسیسیت تا آخرین روز درمان (روز پانزدهم مطالعه) ادامه داشته

حل شده و در دستگاه اولتراسوند، شدیداً بهم زده شد. در این روش نانوکیتوزان با غلظت نهایی ۵ میلی‌گرم در هر میلی‌لیتر تهیه گردید. جهت اطمینان از تهیه نانوکیتوزان از تکنیک‌های آنالیز حرارتی (TGA) و X-ray diffraction (XRD) استفاده گردید. نمونه‌های مدفوع از گوساله‌هایی که به صورت تجربی در موسسه تحقیقاتی امین‌آباد تهران آلوده شده بودند تهیه شد. جهت اطمینان از آلودگی، گسترش مدفوع تهیه شده و به روش ذیل نیلسون رنگ‌آمیزی شد. نمونه مدفوع تا زمان استفاده در محلول دی‌کرومات پتاسیم ۲/۵ درصد ($K_2Cr_2O_7$) و در دمای یخچال نگهداری گردید. پس از دریافت ۴ دوز دگزامتازون، سرکوب ایمنی ایجاد شده و موش‌ها برای ایجاد آلودگی تجربی آماده شدند (۸). مطابق روش Jenkins و همکاران تجویز نانوذرات و میکروذرات کیتوزان با دوز مورد نظر در گروه‌های تیمار در روز هفتم مطالعه، از ۱۲ ساعت قبل از تلقیح اووسیسیت شروع شده و هر ۱۲ ساعت تکرار گردید. در گروه شاهد ۲ نیز به منظور برابر-سازی شرایط چالش به هر موش در هر نوبت ۲۰۰ میکرولیتر آب مقطر با گاوآژ تجویز شد (۹). بر اساس مطالعه Omidian و همکاران، دوازده ساعت پس از شروع خوراندن محلول‌های درمانی، اووسیسیت‌های کریپتوسپورییدیوم به میزان 10^4 اووسیسیت مخلوط در ۱۰۰ میکرولیتر محلول بافر فسفات استریل به موش‌ها خوراندند (به جز گروه شاهد ۱) (۱۸). مدفوع هر موش روزانه جمع‌آوری گردیده و بررسی شد. دفع اووسیسیت از روز ۴ بعد از تلقیح اووسیسیت (روز دوازدهم مطالعه) به موش‌ها آغاز شد. جمع‌آوری مدفوع تا ۹ روز پس از تلقیح اووسیسیت (روز هفدهم مطالعه) ادامه یافت. جداسازی و شمارش اووسیسیت در مدفوع موش‌ها، مطابق با روش Kobayashi و همکاران انجام شد (۱۰). تست ممانعت از هم‌آگلوتیناسیون جهت بررسی عملکرد ایمنی هومورال به منظور ارزیابی اثر تحریک ایمنی کیتوزان و نانوکیتوزان استفاده شد. در آخرین روز تزریق دارو، مقدار ۰/۲ میلی‌لیتر از گلبول‌های قرمز مرغی به صورت داخل صفاقی به موش‌های گروه‌های مختلف تزریق شد. ۵ روز پس از تزریق خون مرغ، موش‌ها با رعایت موازین اخلاقی آسان‌کشی شده و نمونه خون و روده جهت انجام بررسی سرولوژی و پاتولوژی برداشته شد. جهت سنجش عیار آنتی‌بادی از تست ممانعت از هم‌آگلوتیناسیون استفاده شد. ستون‌های مورد استفاده به ترتیب: ستون ۱ تا ۴ مربوط به گروه‌های درمان، ستون ۵-۸ مربوط به گروه شاهد و ستون ۹ گلبول‌های قرمز کنترل بود. ردیف‌های مورد استفاده به ترتیب: ردیف H: رقت ۱/۲، ردیف G: رقت ۱/۴، ردیف F: رقت ۱/۸، ردیف E: رقت ۱/۱۶، ردیف D: رقت ۱/۳۲ و ردیف C: رقت ۱/۶۴ بود. نمونه‌های بافت روده بعد از تهیه مقاطع میکروسکوپی با روش هماتوکسیلین-ئائوزین (H&E) و ذیل نیلسون اصلاح شده رنگ‌آمیزی شد و زیر میکروسکوپ نوری مورد مطالعه قرار گرفت. جهت مقایسه آماری داده‌ها از نرم‌افزار SPSS نسخه ۲۲ و روش آنالیز واریانس یک طرفه و آزمون تی استفاده شد و سطح معنی‌داری آزمون‌ها $P \leq 0/05$ در نظر گرفته شد. همچنین نرم‌ال

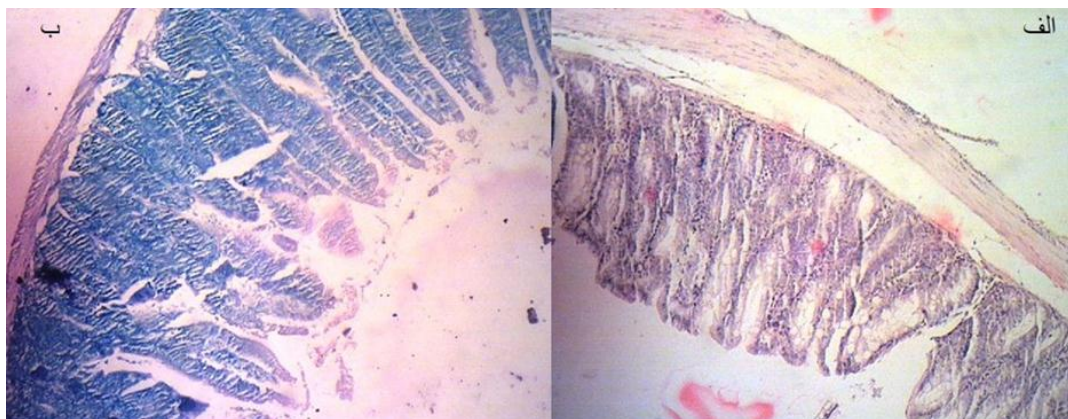
اووسیست و دارو مشاهده نشد (تصویر ۱). در تست ممانعت از هماگلوتیناسیون، بنابر نتایج به دست آمده از آزمون آماری t-test، عیار هماگلوتیناسیون برای گروه‌های درمان ۱۶±۰ و عیار هماگلوتیناسیون برای گروه شاهد ۱۰±۴ می‌باشد. و تفاوت معنی‌دار بین دو گروه درمان و شاهد وجود داشت ($P \leq 0/05$).

و پس از آن افزایش نسبی در میزان دفع اووسیست دیده شد (نمودار ۱). و نیز با افزایش دوز نانوکیتوزان کاهش دفع اووسیست مشاهده شد. در آزمایشگاه پس از تهیه مقاطع بافتی، لام‌ها به دو روش رنگ‌آمیزی H&E و ذیل نلسون اصلاح شده رنگ‌آمیزی شدند. در رنگ‌آمیزی ذیل نلسون و H&E روده موش‌ها هیچ‌گونه تغییرات هیستوپاتولوژیک در گسترش‌های روده در گروه درمان نسبت به گروه کنترل بدون دریافت دارو و کنترل بدون دریافت

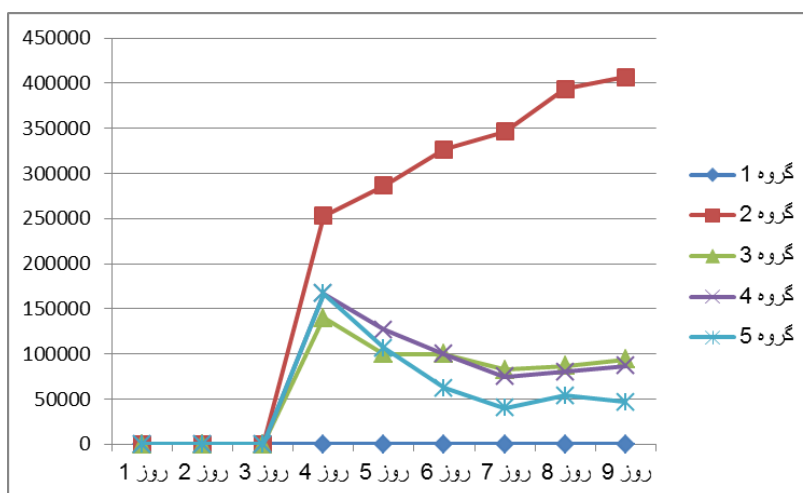
جدول ۱: میانگین دفع اووسیست در موش‌های گروه‌های درمان و شاهد

روز پس از تلقیح اووسیست گروه‌ها	۴	۵	۶	۷	۸	۹
گروه شاهد	۵/۴۰ [±] ۴/۹۸	۵/۴۵ [±] ۴/۹۹	۵/۵۱ [±] ۴/۸۹	۵/۵۳ [±] ۴/۹۱	۵/۵۹ [±] ۴/۷۶	۵/۶۰ [±] ۴/۹۹
گروه کیتوزان	۵/۲۲ [±] ۴/۵۹	۵/۱ [±] ۴/۶۶	۵ [±] ۴/۶۲	۴/۸۷ [±] ۴/۸۰	۴/۹۰ [±] ۴/۵۵	۴/۹۳ [±] ۴/۴۷
گروه نانوکیتوزان (۰/۵ میلی‌گرم در هر نوبت)	۵/۱۴ [±] ۴/۶۲	۵ [±] ۴/۶۲	۵ [±] ۴/۷۴	۴/۹۱ [±] ۴/۷۲	۴/۹۳ [±] ۴/۶۶	۴/۹۷ [±] ۴/۸۳
گروه نانوکیتوزان (۱ میلی‌گرم در هر نوبت)	۵/۲۲ [±] ۴/۴۷	۵/۰۲ [±] ۴/۶۸	۴/۸۹ [±] ۴/۵۸	۴/۶۰ [±] ۴/۵۵	۴/۷۳ [±] ۴/۸۷	۴/۸۱ [±] ۴/۶۶

*تعداد اووسیست‌ها بر مبنای لگاریتم ۱۰ می‌باشد

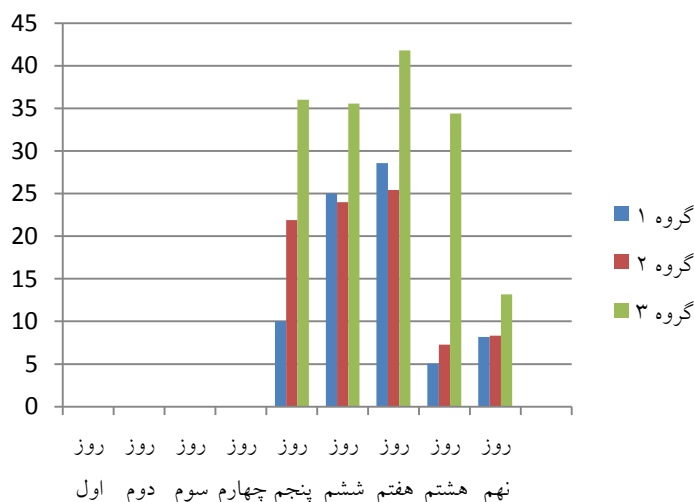


شکل ۱: تصاویر هیستوپاتولوژی روده موش‌های بررسی شده
الف: مقطع روده با رنگ‌آمیزی H&E مربوط به یکی از موش‌های گروه شاهد ۱
ب: مقطع روده با رنگ‌آمیزی ذیل نلسون تغییر یافته مربوط به یکی از موش‌های گروه تیمار ۳



نمودار ۱: میانگین دفع اووسیست در دو گروه شاهد و آزمایش

گروه ۱: شاهد بدون آلودگی و بدون درمان، گروه ۲: شاهد آلوده بدون درمان، گروه ۳: گروه درمان با نانوکیتوزان (۰/۵ میلی‌گرم در هر نوبت)، گروه ۴: گروه درمان با کیتوزان (۰/۵ میلی‌گرم در هر نوبت) (گروه ۵: گروه درمان با نانوکیتوزان (۱ میلی‌گرم در هر نوبت)).



نمودار ۲: درصد کاهش دفع اوسیسیت در گروه آزمایش

گروه ۱: گروه درمان با نانوکیتوزان (۰/۵ میلی گرم در هر نوبت)، گروه ۲: گروه درمان با کیتوزان (۰/۵ میلی گرم در هر نوبت) و گروه ۳: گروه درمان با نانوکیتوزان (۱ میلی گرم در هر نوبت)

بحث

(۱۷). در بررسی Omidian و همکاران^{۱۰۴} اوسیسیت کریپتوسپورییدیوم پارووم به موش‌های ساپرس ایمنی تلقیح شد (۱۸). در بررسی حاضر نیز از دوز^{۱۰۴} اوسیسیت کریپتوسپورییدیوم جهت آلوده کردن موش‌های سرکوب ایمنی شده استفاده شد. این مطالعه تاثیر کیتوزان و نانوکیتوزان را بر روی کریپتوسپورییدیوم پارووم بررسی نموده است. نتایج این بررسی نشان‌دهنده تاثیر وابسته به دوز و وابسته به دوره مصرف کیتوزان و نانو کیتوزان بر آلودگی به کریپتوسپورییدیوم پارووم در موش سوری است. که این نتیجه بر اساس شمارش اوسیسیت و مقایسه کاهش میزان دفع اوسیسیت در گروه‌های شاهد و تیمار بدست آمد. در بررسی مشابهی Said و همکاران تاثیر کیتوزان و نانوذرات کیتوزان را بر روی ژیا ردیا مطالعه نمودند. ایشان نشان دادند که تعداد انگل در مدفوع موش‌های آلوده تحت درمان در مقایسه با گروه شاهد آلوده، کاهش یافته است (۱۹). Tavassoli و همکاران تاثیر کیتوزان را بر روی تروفوزوئیت تریکوموناس گالینه در شرایط آزمایشگاهی بررسی نمودند. آنها از غلظت‌های ۱۲۵، ۲۵۰، ۵۰۰ و ۱۲۵۰ میکروگرم بر میلی‌لیتر استفاده کردند. میزان از بین رفتن تروفوزوئیت‌ها در ساعات ۰، ۳ و ۶ پس از درمان با کلیه غلظت‌های کیتوزان به‌طور قابل توجهی با گروه کنترل متفاوت بود (P≤۰/۰۵). تروفوزوئیت‌ها بیشترین حساسیت (۱۰۰٪) را به بالاترین دوز کیتوزان در ساعت ۳ نشان دادند. در این زمان نتایج نابودی تروفوزوئیت‌ها با غلظت‌های ۱۲۵، ۲۵۰ و ۵۰۰ میکروگرم بر میلی‌لیتر به‌ترتیب شامل ۹۳٪، ۹۵٪ و ۹۶٪ بوده است. نتایج به دست آمده نشان داد که استفاده از زیست مولکول کیتوزان یک گزینه امیدوارکننده برای درمان تریکومونیاژیس در کبوتر است (۶).

کیتوزان و نانوذرات آن دارای خاصیت ضد میکروبی و ضدانگلی است و تا بحال از کیتوزان و نانوکیتوزان برای درمان بیماری‌های عفونی و تک یاخته‌ای از جمله تریکومونیاژیس و مالاریا و از سایر نانوذرات در درمان بیماری‌های انگلی از جمله توکسوپلاسموزیس و لیشمانیوزیس استفاده شده است (۱۴-۱۱، ۶). از آنجاکه نانوذرات بر روی تک‌یاخته‌ها مؤثر بوده‌اند و با توجه به اثر کیتوزان بر تک یاخته تریکوموناس و پلاسمودیوم، انتظار آن وجود دارد که کیتوزان و نانوکیتوزان بر روی کریپتوسپورییدیوم نیز مؤثر باشد. کیتوزان به خاطر خاصیت چسبندگی به مخاط توانایی حضور طولانی مدت در دستگاه گوارش را داراست (۳)؛ بنابراین اثر آن در مقابله با تک یاخته گوارشی کریپتوسپورییدیوم قابل توجه و بررسی است. تاکنون تاثیر میکروذرات و نانوذرات کیتوزان بر عفونت کریپتوسپورییدیایی بررسی نشده است. موش یا رت‌های بالغ با ایمنی سرکوب‌شده به عنوان مطرح‌ترین مدل‌های آزمایشگاهی چونندگان برای تولید اوسیسیت‌های کریپتوسپورییدیوم پارووم هستند و حساس‌ترین مدل موش شامل NMRI و C57bl/6 در آلودگی به کریپتوسپورییدیوم می‌باشند (۱۵). در بررسی حاضر نیز از موش‌های ۴-۶ هفته نژاد NMRI استفاده گردید و تلقیح اوسیسیت پس از دریافت ۴ دوز دگزامتازون انجام شد. میزان تلقیح اوسیسیت مشابه بررسی‌های قبلی انجام شده در این زمینه بود. به‌طوری که در تحقیق Petry و همکاران به موش‌های ایمنوساپرس^{۱۰۶} اوسیسیت کریپتوسپورییدیوم تلقیح شد (۱۶). در بررسی Brasseur به رت‌های ساپرس شده به وسیله هیدروکورتیزون استات،^{۱۰۵} اوسیسیت کریپتوسپورییدیوم خورنده شد و این رت‌ها بعد از چند روز علائم بیماری را بروز دادند

هیستوپاتولوژیک بین گروه‌های تیمار و شاهد در بررسی حاضر می‌تواند فاصله زمانی قطع درمان تا کشتن موشها و بررسی هیستوپاتولوژیک باشد که جهت میسر شدن انجام تست HI این فاصله زمانی اجتناب‌ناپذیر بود. از طرفی چون اثر وابسته به دوز نانوکیتوزان در این مطالعه مشخص شد احتمال دارد با افزایش دوز و افزایش دوره مصرف نانوکیتوزان و کاهش فاصله قطع درمان تا مرگ بتوان در بررسی هیستوپاتولوژیک به نتیجه متفاوتی دست یافت. از نظر مشاهده علائم بالینی عنوان شده است که در کریپتوسپوریدیوز پاسخ همه گونه‌ها به عفونت یکسان نیست. عفونت در جوندگان و خصوصاً موش‌ها بدون نشانه بالینی است و فقط به صورت دفع اووسیت نشان داده می‌شود و تخریب دستگاه گوارش در آنها بسیار نادر است (۲۳). در بررسی حاضر نیز علائم بالینی عفونت کریپتوسپوریدیوز در هیچ یک از موش‌های گروه شاهد و درمان مشاهده نگردید و فقط دفع اووسیت وجود داشت. از نظر کاهش وزن نیز تفاوت معنی‌داری بین گروه‌های درمان و شاهد بدون دریافت دارو و شاهد بدون دریافت دارو و اووسیت وجود نداشت. در مطالعه‌ای که توسط Taylor در سال ۱۹۹۹ روی موش انجام گرفته، نشانه‌های بالینی در هیچکدام از حیوانات آلوده دیده نشد و از نظر وزنی هیچ تفاوتی با حیوانات غیرآلوده کنترل نداشته‌اند (۲۴). در بررسی Omidian و همکاران (۲۰۱۴) نیز تفاوت معنی‌داری بین گروه درمان و شاهد از لحاظ کاهش وزن وجود نداشت (۱۸). در آزمایش ممانعت از هم‌آگلوتیناسیون (HI)، تفاوت معنی‌دار ($P < 0.05$) بین گروه‌های درمان و گروه کنترل دیده شد که نشانگر اثر کیتوزان و نانوکیتوزان در تحریک ایمنی هومورال است و از آنجا که در مهار عفونت کریپتوسپوریدیوم تاثیر ایمنی هومورال محقق شده است (۲۵، ۲۶)، نتیجه این آزمایش نشان‌دهنده تاثیر درمان است.

نتیجه‌گیری

نتایج این تحقیق نشانگر تاثیر نانوذرات و میکروذرات کیتوزان در کاهش دفع اووسیت و مهار آلودگی به کریپتوسپوریدیوم پارووم در موش سوری است. البته علی‌رغم بیشتر بودن کاهش دفع اووسیت در مصرف نانوذرات کیتوزان، تفاوت معنی‌داری در دفع اووسیت بین گروه‌های نانوذرات و میکروذرات کیتوزان دیده نشد. احتمال دارد با افزایش دوز و افزایش دوره مصرف نانوذرات و میکروذرات کیتوزان تفاوت تاثیر این دو ماده در مقایسه مشهودتر و معنی‌دار شود که این خود نیز مبین اثر وابسته به دوز و دوره مصرف این دو درمان است.

در بررسی دیگر Bahrami و همکاران تاثیر نانوکیتوزان را بر پروتواسکولکس‌های کیست هیداتیک مورد مطالعه قرار دادند. ایشان ضمن در نظر گرفتن نمونه کنترل، در سه تکرار، اثر دوزهای مختلف نانوکیتوزان بر روی پروتواسکولکس‌های جمع‌آوری شده در دو زمان نیم و یک ساعت با استفاده از رنگ اتوزین مورد بررسی قرار دادند. به‌طور متوسط درصد کشته‌شدن پروتواسکولکس‌ها در غلظت‌های ۱، ۲، ۳، ۴ و ۵ درصد نانوکیتوزان در نیم و یک ساعت پس از انکوبه شدن به ترتیب ۱۷/۱۲، ۱۸/۴۲، ۲۲/۰۸، ۲۷/۲۱، ۲۹/۳۷ و یک ساعت پس از انکوبه کردن به ترتیب ۳۵/۳۱، ۳۸/۱، ۴۶/۲۱، ۴۸/۳۲، ۵۰/۰۱ بود. نتایج به دست آمده حاکی از آن بود که نانوکیتوزان دارای اثرات ضد پروتواسکولکی می‌باشد (۲۰). در آلودگی با کریپتوسپوریدیوم، اسپوروزوئیت‌های تک‌یاخته به سلول‌های پوششی روده هجوم می‌برند و در راس مسواکی میکروویلی‌ها تشکیل واکوئل پارازیتوفوروس می‌دهند و با انجام مراحل تکثیر غیرجنسی و جنسی و هجوم به سلول‌های دیگر روده به این بخش آسیب می‌رسانند. معمولاً جراحات پاتولوژیک مشخص در روده کوچک دیده نمی‌شود، با این وجود در مقاطع بافتی آتروفی پرزهای روده کوچک، وجود تروفوزوئیت و اینفیلتراسیون لنفاتیک مشخص می‌باشد. در بررسی بر روی مقاطع بافتی تهیه شده و رنگ‌آمیزی شده به روش H&E و ذیل نیلسون اصلاح شده بافتی هیچ تفاوتی بین گروه‌های تیمار و گروه شاهد ۲ مشاهده نشد. در ضمن هیچ نوع ضایعه بافتی نیز در این مقاطع دیده نشد. در بررسی Nahrevanian و همکاران نیز هیچ‌گونه ضایعه‌ای در گسترش‌ها و مقاطع تهیه شده مشاهده نشد. نهروانیان دلیل احتمالی مشاهده نشدن کریپتوسپوریدیوم را کوتاه بودن دوره آزمون معرفی کرد. چون برای دیده شدن انگل در بافت بایستی آلودگی به کریپتوسپوریدیوم به صورت مزمن باشد و مزمن شدن بیماری احتیاج به دوره آزمون طولانی‌تری دارد (۱۵). در بررسی Kim و همکاران نیز از لحاظ تغییرات هیستوپاتولوژیک هیچ تفاوتی بین گروه‌های درمان و کنترل دیده نشد و نتایج تحقیق نشان داد که عصاره درخت کاج تاثیری بر روی کاهش آلودگی در بافت روده نداشته است (۲۱). در بررسی دیگری AI-Mathal دو روز پس از اتمام دوره درمان نمونه‌برداری انجام داده و یافته‌های هیستوپاتولوژیکی شامل وجود تفاوت بین گروه کنترل و درمان بوده است و بررسی هیستوپاتولوژیکی مقاطع ایلئوم در گروه درمان بهبود آسیب روده‌ای را نسبت به گروه شاهد نشان می‌داد. در گروه درمان ترمیم ویلی‌ها و ناحیه راس مسواکی، کاهش تروفوزوئیت کریپتوسپوریدیوم و اینفیلتراسیون لنفاتیک نسبت به گروه شاهد دیده شد (۲۲). در بررسی Said و همکاران نیز یافته‌های هیستوپاتولوژیکی وجود تفاوت بین دو گروه درمان و شاهد را نشان داد و در گروه درمان نسبت به گروه شاهد بهبود زخم‌های روده‌ای مشاهده گردید (۱۹). علت عدم مشاهده تفاوت در بررسی

قدردانی

از سرکار خانم دکتر بهارک دیبوند به خاطر زحمت تهیه نانوکیتوزان و انجام آزمایش‌های مربوطه در دانشکده شیمی دانشگاه تبریز تشکر و قدردانی ویژه داریم. حمایت مالی: این تحقیق با حمایت مالی دانشگاه تبریز و با استفاده از اعتبار اختصاص یافته به پایان‌نامه شماره ۲۲۶۴۰۴۰ انجام گرفته است.

منافع متقابل: نویسندگان مقاله هیچ‌گونه منافع متقابلی از تالیف و انتشار این مقاله ندارند.

مشارکت مولفان: پ.ش و ا.ن و همکاران، طراحی اجرا و تحلیل نتایج مطالعه را برعهده داشتند. همچنین نامبردگان مقاله را تالیف نموده و نسخه نهایی آن را خوانده و تایید کرده‌اند. ملاحظات اخلاقی: این مطالعه ملاحظات اخلاقی را شامل نمی‌شود.

References

- Carey C M, Lee H, Trevors J T. Biology, persistence and detection of *Cryptosporidium parvum* and *Cryptosporidium hominis* oocyst. *Water Res* 2004; **38**(4): 818-862. doi: 10.1016/j.waters.2003.10.012
- Fayer R. *Cryptosporidium* and cryptosporidiosis. CRC press, New York, 1997; PP: 223-224.
- Bowman K, Leong K W. Chitosan nanoparticles for oral drug and gene delivery. *Int J Nanomedicine* 2006; **1**(2): 117-128. doi: 10.2147/nano.2006.1.2.117
- Taheri A, Seyfan A, Jalalinezhad S. Antimicrobial and Antifungal Effects of Acid and Water-Soluble Chitosan Extracted from Indian Shrimp (*Fenneropenaeus indicus*) Shell. *J Fasa Univ Med Sci* 2013; **3**(1): 49-55. (In Persian)
- Date A, Joshi M, Patravale V. Parasitic diseases: Liposomes and polymeric nanoparticles versus lipid nanoparticles. *Adv Drug Deliver Rew* 2007; **59**: 505-551. doi: 10.1016/j.addr.2007.04.009
- Tavassoli M, Imani A, Tajik H, Moradi M, Pourseyed SH. Novel in vitro efficiency of chitosan biomolecule against *trichomonas gallinae*. *Iranian J Parasitol* 2011; **7**(1): 92-96.
- Tafi A, Meshkini S, Tokmechi A. Effects of Chitosan on some immune response of rainbow trout (*Oncorhynchus mykiss*) and enhance resistance against a pathogenic *Aeromonas hydrophila* following experimental infection. *J Anim Res* 2014; **26**(4): 468-477.
- Miller T A, Schaefer F W. Changes in mouse circulating leukocyte numbers in C57BL/6 mice immunosuppressed with dexamethasone for *cryptosporidium parvum* oocyst production. *Vet Parasitol* 2007; **149**: 147-166. doi: 10.1016/j.vetpar.2007.08.017
- Jenkins M C, O'Brien C, Trout J, Guidry A, Fayer R. Hyperimmune bovine colostrum specific for recombinant *Cryptosporidium parvum* antigen confers partial protection against cryptosporidiosis in immunosuppressed adult mice. *Vaccine* 1999; **17**: 2453-2460. doi: 10.1016/S0264-410X(98)00369-7
- Kobayashi C, Yokoyama H, Nguyen S A, Kodama Y, Kimata T, Izeki M. Effect of egg yolk antibody on experimental *cryptosporidium parvum* infection in Scid mice. *Vaccine* 2004; **23**: 232-235. doi: 10.1016/j.vaccine.2004.05.034
- Boorboor Z, Alem aref M, Sadri M, Rasoli vani J, Aryafar M, Arab S, et al. The Prepared of Chitosan /Polyethylene Oxide /Henna Extract and Evaluate Its Anti-Bacterial Properties. *Med J Tabriz Uni Med Sciences Health Services* 2017; **39**(2): 14-18. Persian.
- Satyajit T, Sabyasachi D, Subhankari Prasad Ch, Sumanta Kumar S, Panchanan P, Somenath R. Synthesis, characterization of chitosan-tripolyphosphate conjugated chloroquine nanoparticle and it's in vivo anti-malarial efficacy against rodent parasite: A dose and duration dependent approach. *Int J Pharma* 2012; **434**: 292-305. doi: 10.1016/j.ijpharm.2012.05.064
- Anand N, Sehgal R, Kanwar R K, Dubey M L, Vasishta R K, Kanwar J R. Oral administration of encapsulated bovine lactoferrin protein nanocapsules against intracellular parasite *Toxoplasma gondii*. *Int J Nanomedicine* 2015; **10**: 6355-6369. doi: 10.2147/ijn.s85287
- Tripathi P, Dwivedi P, Khatik R, Jaiswal A K, Dube A, Shukla P, Mishra P R. Development of 4-sulfated N-acetyl galactosamine anchored chitosan nanoparticles: A dual strategy for effective management of Leishmaniasis. *Colloids Surf B Biointerfaces* 2015; **136**: 150-159. doi: 10.1016/j.colsurfb.2015.08.037
- Nahrevanian H, Abedinzadeh L, Eslamifard A, Amini M, Naeimi S. Pathophysiology of cryptosporidiosis in immunosuppressed Balb/c and C57bl/6 mice Models. *Int J Infect Dis* 2011; **15**(1): 45-48. doi: 10.1016/S1201-9712(11)60198-7

16. Petry F, Robinson H A, McDonald V. Murine infection model for maintenance and amplification of *Cryptosporidium parvum* in adult immunocompetent or immunocompromised (nude and SCID) mice. *Infect Immun* 1995; **60**(8): 3325-3331.
17. Brasseur P, Lemeteil d, Ballet J J. Curative and preventive anticryptosporidium activities of sinfungin in immunosuppressed adult rat model. *Antimicrob Agent Chem* 1993; **73**: 889-892. doi: 10.1128/aac.37.4.889
18. Omidian Z, Ebrahimzadeh E, Shahbazi P, Asghari Z, Shayan P. Application of recombinant *Cryptosporidium parvum* P23 for isolation and prevention. *Parasitol Res* 2014; **113**: 229-237. doi: 10.1007/s00436-013-3648-0
19. Said D E, Elsamad L M, Gohar Y M. Validity of silver, chitosan, and curcumin nanoparticles as anti-Giardia agents. *Parasitol Res* 2012; **111**(2): 545-554. doi: 10.1007/s00436-012-2866-1
20. Bahrami S, Kharrati L, Asadi Z. *Survey on scolical effect of chitosan*. Proceeding of XXI national congress of sciences and food industrial, 2014, Available from: <http://civilica.com/Papers-Ncfoodi21> (Accessed May2014).
21. Kim C H, Healey J M. Effects of pine bark extract administered to immunosuppressed adult mice infected with *Cryptosporidium parvum*. *Am J Chin Med* 2001; **29**(3-4): 469-475. doi: 10.1142/s0192415x01000484
22. Al-Mathal E M, Alsalem A M. Pomegranate (*Punica granatum*) peel is effective in a murine model of experimental *Cryptosporidium parvum*. *Exp Parasitol* 2012; **131**(3): 350-357. doi: 10.1016/j.exppara.2012.04.021
23. Current W L, Garcia L S. Cryptosporidiosis. *Clin Microbiol Rev* 1991; **4**(3): 325-358. doi: 10.1007/978-1-4612-3898-0_85
24. Taylor M A, Geach M R, Cooley W A. Clinical and pathological observations on natural infections of cryptosporidiosis and flagellate protozoa in leopard geckos (*Eublepharis macularius*). *Vet Rec* 1999; **145**(24): 695-699. <https://www.ncbi.nlm.nih.gov/pubmed/10638796>
25. Angeles M, Morales G, Pozio E. Humoral and Cellular Immunity against *Cryptosporidium* Infection. *Current Drug Targets - Immune, Endocrine & Metabolic Disorders* 2002; **2**(3): 291-301. doi: 10.2174/1568005310202030291
26. McDonald V, Smith R, Robinson H, Bancroft G. Host Immune Responses against *Cryptosporidium*. *Contrib Microbiol* 2000; **6**(1): 75-91. doi: 10.1159/000060371